FACULTÉ DE MÉDECINE DE PARIS

ANNEE 1940 **THESE** N° 508

POUR

LE DOCTORAT DE L'UNIVERSITÉ DE PARIS

(MENTION MÉDECINE)

par

Reuben RABINOVITCH

Né le 29 Novembre 1908, à Montréal (Canada).

A PROPOS DES TUMEURS DU IIIe VENTRICULE

LE DIAGNOSTIC PAR LA VENTRICULOGRAPHIE

Travail du Service de Neurochirurgie de l'Hôpital de la Pitié

(Professeur : Clovis VINCENT)

Président : M. Clovis VINCENT, Professeur.

PARIS

IMPRIMERIE FOULON

29, Rue Deparcieux, 29

1940

FACULTÉ DE MÉDECINE DE PARIS

ANNEE 1940 **THESE** N°

POUR

LE DOCTORAT DE L'UNIVERSITÉ DE PARIS

(MENTION MÉDECINE)

par

Reuben RABINOVITCH

Né le 29 Novembre 1908, à Montréal (Canada).

A PROPOS DES TUMEURS DU IIIe VENTRICULE

LE DIAGNOSTIC PAR LA VENTRICULOGRAPHIE

Travail du Service de Neurochirurgie de l'Hôpital de la Pitié

(Professeur : Clovis VINCENT)

Président : M. Clovis VINCENT, Professeur.

PARIS

IMPRIMERIE FOULON

29, Rue Deparcieux, 29

1940

LE DOYEN .... BAUDOUIN

I. — PROFESSEURS

Anatomie	ROUVIERE.
Physiologie	Léon BINET.
Physique médicale	STROHL.
Chimie médicale	POLONOVSKI
Bactériologie	Robert DEBRE.
Parasitologie et histoire naturelle médicale	BRUMPT.
Pathologie et thérapeutique générales	BAUDOIN.
Pathologie médicale	PASTEUR-VALLERY-RADOT.
Pathologie chirurgicale	MONDOR.
Anatomie pathologique	LEROUX.
Histologie	CHAMPY.
Pharmacologie et matière médicale	TIFFENEAU.
Thérapeutique	AUBERTIN.
Hygiène et médecine préventive	TANON.
Médecine légale	BALTHAZARD.
Histoire de la médecine et de la chirurgie	LEVY-VALENSI.
Pathologie expérimentale et comparée	Henri BENARD.
Hydrologie thérapeutique et climatologie	CHIRAY.
Clinique médicale	ABRAMI. FIESSINGER. LOEPER. RATHERY.
Hygiène et clinique de la première enfance	LEREBOULLET.
Clinique des maladies des enfants	NOBECOURT.
Clinique des maladies mentales et des maladies de l'encéphale	LAIGNEL-LAVASTINE.
Clinique des maladies cutanées et syphilitiques	GOUGEROT.
Clinque des maladies du système nerveux	GUILLAIN.
Clinique des maladies infectieuses	LEMIERRE. CUNEO.
Clinique chirurgicale	GOSSET. GREGOIRE. LENORMANT.
Clinique ophtalmologique	VELTER.
Cliniqte urologique	CHEVASSU. COUVELAIRE.
Clinique d'accouchements	JEANNIN. LEVY-SOLAL.
Clinique gynécologique	MOCQUOT.
Clinique chirurgicale infantile et orthopédie	OMBREDANNE.
Clinique thérapeutique médicale	HARVIER.
Clinique oto-rhino-laryngologique	LEMAITRE.
Clinique thérapeutique chirurgicale	Pierre Duval.
Clinique propédeutique	M. VILLARET.
Clinique de la Tuberculose	TROISIER.
Clinique chirurgicale orthopédique de l'adulte	MATHIEU.
Clinique de cardiologie	LAUBRY.
Clinique de neuro-chirurgie	Clovis VINCENT.
Assistance Médico-sociale	N... HAZARD.
Professeurs sans chaire	MULON. OLIVIER. SANNIE. VERNE.

II. — AGREGES EN EXERCICE

MM.

AMELINE ..... Pathologie chirurgicale.
BARIETY ..... Pathologie médicale.
BERNARD (Etienne). Pathologie médicale.
BESANÇON (Justin). Hydrologie.
BONNET ..... Bactériologie.
BOULANGER .... Chimie.
BOULIN ..... Pathologie médicale.
BROUET ..... Pathologie médicale.
BULLIARD ..... Histologie.
CACHERA ..... Pathologie médicale.
CORDIER ..... Anatomie.
COSTE ..... Pathologie médicale.
COUVELAIRE (Roger). Urologie.
DELARUE ..... Anatomie pathologique.
DELAY ..... Pathologie médicale.
DEGREZ (H.) .... Physique.
DESOILLE ..... Médecine légale.
DIGONNET ..... Obstétrique.
DOGNON ..... Physique.
FEVRE ..... Pathologie chirurgicale.
FUNCK - BRENTANO. Pathologie chirurgicale.
GALLIARD ..... Parasitologie.
GARCIN ..... Pathologie médicale.
Mlle GAUTHIER-VILLARS. Anatomie pathologique.
DE GENNES ..... Pathologie médicale.

MM.

GIROUD ..... Histologie.
HALPHEN ..... Pathologie médicale.
HAGUENAU .... Oto - rhino - laryngologie.
JOANNON ..... Hygiène.
LACOMME ..... Obstétrique.
LANTUEJOUL .. Obstétrique.
LAVIER ..... Parasitologie.
LELONG ..... Pathologie médicale.
LENEGRE ..... Pathologie expérimentale.
LEMAIRE ..... Pathologie médicale.
Mlle J. LEVY .... Pharmacologie.
MARCHAL ..... Pathologie médicale.
MENEGAUX ..... Pathologie chirurgicale.
MOLLARET .... Pathologie médicale.
MOUQUIN ..... Pathologie médicale.
PATEL ..... Pathologie chirurgicale.
PETIT - DUTAILLIS. Pathologie chirurgicale.
RENARD ..... Ophtalmologie.
RICHET ..... Physiologie.
SENEQUE ..... Pathologie chirurgicale.
SICARD ..... Pathologie chirurgicale.
SOULIE ..... Pathologie médicale.
SUREAU ..... Obstétrique.
TURPIN ..... Pathologie médicale.
WILMOTH ..... Pathologie chirurgicale.

III. — AGREGES RAPPELES A L'EXERCICE

PCUR LE SERVICE DES EXAMENS

MM.

ALGLAVE ..... Pathologie chirurgicale.
BUSQUET ..... Obstétrique.
CHAILLEY-BERT. Physiologie.
GUENIOT ..... Pharmacologie.
HEITZ-BOYER .. Pathologie chirurgicale.
PIEDELIEVRE .. Médecine légale.

MM.

LARDENNOIS .. Pathologie chirurgicale.
LE LORIER ..... Obstétrique.
NEVEU-LEMAIRE. Parasitologie.
VAUDESCAL .... Obstétrique.
HUGUENIN .... Anatomie pathologique.

IV. — AGREGES CHARGES DE COURS DE CLINIQUE ANNEXE

A TITRE PERMANENT

MM.	
ALAJOUANINE ..	Clinique médicale.
BRULE	
CATHALA	
CHABROL	
CHEVALLIER ...	
DONZELOT	
DUVOIR	
GASTINEL	
LAROCHE (G.) .	
LIAN	
MOREAU	
SEZARY	

MM.	
BASSET	Clinique chirurgicale.
BROCQ	
CADENAT	
FEY	
GATELLIER	
de GAUDART d'ALLAINES ..	
LEVEUF	
MOULONGUET ..	
MOURE	
QUENU	

MM.	
EGALLE	Clinique obstétricale.
METZGER	
PORTES	
VIGNES	

V. — CHARGES DE COURS

CHAILLEY-BERT, agrégé .... Education physique.
LEDOUX-LEBARD ..... Radiologie clinique.
RUPPE ..... Stomatologie.
WEIL-HALLE ..... Puériculture.

Par délibération en date du 9 décembre 1798, l'Ecole a arrêté que les opinions émises dans des dissertations qui lui seront présentées, doivent être considérées comme propres à leurs auteurs et qu'elle n'entend leur donner aucune approbation ni improbation.

To LENA

(*In Memoriam.*)

FOR WHOM NO SACRIFICE
WAS TOO GREAT

A MON MAITRE ET PRESIDENT DE THESE

MONSIEUR LE PROFESSEUR CLOVIS VINCENT

Médecin des Hôpitaux

Chef du Service de Neuro-chirurgie

de l'Hôpital de la Pitié

Professeur à la Faculté de Médecine

Sans lequel la réalisation de ce travail n'aurait pas été possible.

A MES MAITRES DES HOPITAUX DE PARIS

1934 Monsieur le Professeur OMBREDANNE.
Monsieur le Professeur CARNOT.

1935 Monsieur le Professeur LABBE.
Monsieur le Professeur LENORMANT.

1936 Monsieur le Docteur MOURE.
Monsieur le Docteur Louis RAMOND.

1937 Monsieur le Professeur DEBRE.
Monsieur le Docteur Pierre PRUVOST.

1938 Monsieur le Professeur GOUGEROT.
Monsieur le Professeur GUILLAIN.
Monsieur le Docteur LEVANT.
Monsieur le Professeur LEMIERRE.

1939 Monsieur le Docteur DEVRAIGNE.

AVANT-PROPOS

L'interprétation des ventriculographies du IIIe ventricule est une des branches les plus difficiles de la radiologie. Nous cherchons par un artifice de subtitution à mettre en évidence l'ombre d'une cavité intracérébrale, et, ce n'est que par l'absence partielle ou totale de cette ombre que nous osons nous orienter vers un diagnostic.

Malgré tous les perfectionnements apportés à la technique par laquelle on ponctionne le système ventriculaire, malgré tous les appareillages inventés pour faciliter la prise des clichés, malgré toutes les incidences décrites et employées pour captiver cette ombre évasive et fugace sur un film radiographique, ce sera toujours, en fin de compte, la connaissance et l'expérience de l'homme devant le film qui mènera à une compréhension plus exacte de ce qui se passe à l'intérieur du cerveau du malade. Cet homme doit avoir une connaissance parfaite de l'anatomie, de la physio-

logie, de l'anatomo-radiologie, des syndromes neurologiques et de l'art de la neuro-chirurgie.

Nous pensons avoir trouvé tout ce savoir en la personne du Professeur Clovis VINCENT. C'est à lui que nous voulons exprimer notre humble respect et notre profonde reconnaissance pour l'accueil qu'il nous a témoigné dans son service. C'est lui qui nous a guidé et conseillé dans le choix du sujet de cette thèse, et c'est en imitant son splendide exemple que nous avons pu continuer à écrire ce travail calmement et méthodiquement à une époque ou la présentation d'une thèse semble hors de proportion avec les événements mondiaux.

Paris, le 13 juin 1940.

RAPPEL ANATOMIQUE
(d'après Rouvière)

A. — Description.

La cavité du ventricule moyen a la forme d'un entonnoir, ou plus exactement d'une pyramide quadrangulaire présentant :

1°. — *Une paroi antérieure* à peu près verticale, présentant, de haut en bas :

— Les piliers antérieurs du trigone;

— La commissure blanche antérieure;

— La lamelle sus-optique;

— Le recessus optique.

2°. — *Deux parois latérales* présentant de haut en bas :

— Le pédoncule antérieur de la glande pinéale;

— La couche optique (les 2/3 antérieurs de la face interne);

— Le sillon de Monro;

— La région sous-thalamique;

— La commissure grise, (le plus souvent elle est unie à la couche optique opposée);

Les deux parois latérales se continuent insensiblement avec la partie attenante du plancher.

3°. — *Une base supérieure ou toit* concave d'avant en arrière, convexe transversalement.

— La membrana tectoria, (recouverte par la toile choroïdienne supérieure).

4°. — *Un sommet inférieur.*

— L'infundibulum ou tige pituitaire (qui se continue par l'hypophyse).

5°. — *Une paroi postérieure* oblique en bas et en avant, présentant de haut en bas :

— La base de l'épiphyse;

— La commissure blanche postérieure;

— L'anus (par cette ouverture s'ouvre l'aqueduc de Sylvius);

— L'espace perforé postérieur;

— Les tubercules mamillaires;

— Le tuber cinereum;

— Le chiasma optique (en avant du tuber cinereum).

B. — Rapports.

1°. — Avec le chiasma optique en avant et en bas;

2°. — Avec l'hypophyse et la région suprasellaire, en bas;

3°. — Avec l'épiphyse et la région de l'isthme de l'encéphale, en arrière;

4°. — Avec les ventricules latéraux.

Sur une coupe frontale la cavité ventriculaire se présente comme une étroite fente comprise entre les deux couches optiques, sur la ligne médiane.

Le IIIe ventricule est une cavité épendymaire qui est normalement remplie de liquide céphalo-rachidien et qui communique de chaque côté avec les ventricules latéraux par :

— Le trou de Monro qui se trouve à la partie antéro-supérieure de la paroi latérale.

Elle communique avec le IVe ventricule par l'aqueduc de Sylvius.

REMARQUES SUR LA CIRCULATION DU LIQUIDE CEPHALO-RACHIDIEN

Il faut envisager le mouvement normal du L. C. R. non pas comme un courant dans un sens déterminé mais comme la diffusion d'un liquide qui varie selon les différences de pression créées par le pouls, la respiration, etc...

Les mouvements lents du liquide d'un endroit à l'autre peuvent devenir très rapides dans certaines conditions artificielles ou pathologiques. De plus, toute tumeur qui oblitère soit partiellement soit entièrement la cavité du IIIe ventricule agit directement sur ce mouvement du liquide ou sur le déplacement de l'air qu'on lui substitue au cours d'une ventriculographie. Il est indispensable de tenir compte de ce facteur lorsque :

1°) On pratique la ponction ventriculaire;

2°) On déplace la tête du malade d'une position à une autre au moment de prendre les clichés radiographiques;

3°) On ne voit que l'ombre d'une seule cavité ventriculaire sur les clichés radiographiques.

LES METHODES D'INVESTIGATION

I. — La ventriculographie.

En 1928, écrivant dans *La Presse Médicale*, Cl. Vincent, P. Cossa et M. David disaient : « la ventriculographie est très peu connue en France, très peu employée. » A cette époque ils avaient en 3 mois pratiqué 16 ventriculographies sur neuf malades. Actuellement le nombre de ventriculographies pratiquées dans le service de Neuro-chirurgie du Professeur Cl. Vincent est de 1.910.

Nous décrirons tous les moyens possibles d'explorer le IIIe ventricule, mais, disons tout de suite que la ventriculographie est la méthode de choix, qu'elle s'impose dès qu'on soupçonne une tumeur du IIIe ventricule car la symptomatologie d'une néoformation de cette région est souvent assez pauvre en signes de localisation.

Cl. Vincent justifie l'importance de cette méthode d'investigation en disant : « A la vérité, la question n'est pas seulement d'être sûr qu'il existe une tumeur du IIIe ventricule, mais aussi bien et plus souvent,

d'être sûr qu'il n'en existe pas. L'expérience apprend en effet que bien des tumeurs du IIIe ventricule ne se manifestent que par des signes d'hypertension intra-crânienne auxquels peuvent s'associer des phénomènes empruntés aux appareils voisins, à l'appareil cérébelleux en particulier ».

Indications et contre-indications.

Ce qui est vrai pour la ventriculographie en général l'est avec plus d'importance encore dans le cas d'une tumeur du IIIe ventricule. Nous suivons les quatre règles de Cl. VINCENT.

1°) C'est un malade qui peut bénéficier d'une intervention intra-crânienne;

2°) Le diagnostic de tumeur n'est pas certain;

3°) La localisation de la tumeur n'est pas sûre;

4°) L'injection d'air n'aggravera pas l'état du sujet.

A propos de cette dernière règle, rappelons une vérité première du Docteur Jacques LE BEAU : « Certainement le chirurgien peut toujours faire une ventriculographie, mais le malade ne peut pas toujours la supporter ».

La technique.

La technique est trop connue pour que nous la décrivions ici; citons seulement, la phrase employée

par les élèves du Professeur Cl. VINCENT dans leurs comptes-rendus de ventriculographies : « Trépano-ponction occipitale bilatérale ».

II. — RADIOGRAPHIE SIMPLE, STÉRÉORADIOGRAPHIE.

A moins que la tumeur soit partiellement ou totalement calcifiée (tubercule, gomme, cysticerque) les clichés sans préparation n'ont aucune valeur dans l'étude du IIIe ventricule.

III. — PLANIGRAPHIE, STRATIGRAPHIE, TOMOGRAPHIE.

Quoique ces méthodes soient excellentes pour obtenir une notion de profondeur, grâce à quoi on pourra localiser la tumeur, il faut encore que sa densité soit plus élevée que le L. C. R. pour qu on la voit.

IV. — ENCÉPHALOGRAPHIE, PNEUMO-ENCÉPHALO-MYÉLOGRAPHIE.

Ceux qui s'opposent à cette méthode disent que les images sont peu nettes, qu'on se trouve dans l'impossibilité de retirer l'air injecté dans les cas où il déterminerait des accidents, et surtout qu'on risque de provoquer la mort subite du malade en créant un cône de pression. Pour pouvoir mettre en évidence le IIIe ventricule par cette méthode, il faudrait injecter de l'air en quantité plus considérable que celle

injectée dans le but de mettre en évidence les sillons et les confluents arachnoïdiens. Cela est réalisable si on emploie l'appareil inventé par le Docteur Frank Liberson. Basé sur le principe d'un système clos, cet appareil permet le *déplacement simultané* du L. C. R. et de l'air, et atténue ainsi considérablement les risques d'accidents. Il permet également de retirer à volonté l'air injecté et de remettre le L. C. R. Néanmoins, jusqu'à ce jour, cette méthode reste limitée à son action thérapeutique dans certaines affections cérébrales à condition que celles-ci n'incluent pas la possibilité d'une néo-formation intra-crânienne.

V. — L'injection de liquides colorants.

On injecte des liquides colorants (indigo, carmin, phénolsulfone-phtaléine) dans les ventricules latéraux, et, dans un deuxième temps on recherche leur présence dans le L. C. R. à un niveau inférieur par ponction lombaire. C'est une méthode peu utile, car elle permet de dire, tout au plus, qu'il existe ou non une communication, mais elle ne donne aucune notion de localisation.

VI. — Iodoventriculographie, Iodoventriculoscopie.

L'introduction du lipodol au lieu d'air dans les ventricules est une méthode qui donne peut-être avec

plus de précision la localisation d'une tumeur du IIIe ventricule. Mais c'est un procédé difficile qui nécessite une habilité particulière de technique et qui n'est pas sans danger pour le malade.

Lysholm, en 1935, admet qu'il a employé cette méthode 112 fois dans 2,025 ventriculographies, mais il ne conseille son emploi que dans le cas où une ventriculographie a complètement échoué.

VII. — Tomoencéphalographie, Tomoventriculographie.

Quoique cette méthode d'étude en profondeur ait déjà été réalisée, l'interprétation des résultats obtenus est extrêmement difficile.

VIII. — Ventriculocinématographie.

Méthode nouvelle que nous nous proposons de réaliser et d'introduire dans la pratique, car elle nous permettra de suivre, à chaque instant, le déplacement interventriculaire de l'air au fur et à mesure que se déplace la tête du malade. Dans cette méthode l'ombre radioscopique est filmée par un appareil cinématographique particulièremnt sensible à la faible intensité de lumière provenant de l'écran.

CONSIDERATIONS CLINIQUES

Signes.

Weisenburg donne comme signes cliniques d'une tumeur du IIIe ventricule :

1°) Paralysie des mouvements associés des globes oculaires, surtout pour la convergence vers le haut;

2°) Ataxie cérébelleuse, surtout aux membres inférieurs;

3°) Signes d'atteinte du faisceau pyramidal;

4°) Torpeur, apathie et somnolence.

Fulton et Bailey, au contraire, dans un article sur les tumeurs dans cette région, passent en revue tout ce qui a été dit sur cette question et concluent en insistant qu'il n'existe pas de syndrome du IIIe ventricule en soi, mais que les tumeurs de cette région donnent naissance à toute une série de symptômes bien caractérisés et que ces symptômes sont dûs à la pression sur les noyaux et les voies nerveuses adjacentes.

D'après Bériel et Arnaud ces tumeurs donnent lieu au syndrome infundibulaire, associé à la stase

papillaire et à l'hypertension intra-crânienne. De plus, elles comptiment souvent une portion du chiasma.

Hodges et Johnson, dans une étude sur les statistiques de 190 cas de tumeurs cérébrales contrôlées soit au cours d'une opération soit à l'autopsie trouvent que la localisation de la tumeur par l'examen clinique avait été possible dans 51,6 % des cas seulement. Mais dans leur collection ils ne citent qu'un seul cas de tumeur du IIIe ventricule, et dans ce cas la clinique à elle seule n'a pas suffit à faire le diagnostic. La ventriculographie, au contraire, dans ce même cas a eu 100 % de succès dans le diagnostic de localisation.

En étudiant attentivement la symptomatologie des 6 cas présentés dans ce travail nous avons pu voir que :

1°) Les signes décrits par Weisenburg peuvent exister séparément, mais qu'on ne les trouve pas toujours réunis chez un même malade;

2°) Le plus souvent on fait le diagnostic de tumeur cérébrale, mais on se trompe dans le diagnostic de sa localisation; (Obs. 2, 3, 6).

3°) On trouve un syndrome d'hypertension crânienne sans signes de localisation (Obs. 1, 4).

4°) L'examen neurologique peut-être complètement négatif (Obs. 5).

5°) Des troubles oculaires existent toujours (Obs.

1, 2, 3, 4, 5, 6,) mais les signes varient tellement qu'on ne peut pas décrire un syndrome oculaire d'une tumeur du IIIe ventricule. Ainsi, bien que dans les 6 cas décrits il existât une baisse de la vue, on n'a trouvé une diplopie que 2 fois seulement (Obs. 1, 6).

Siège de la tumeur.

A. — *D'après l'étude anatomique.*

Weisenburg, dans la période qui précède l'introduction de la ventriculographie, divise les tumeurs du IIIe ventricule en trois groupes :

1°) Tumeur du plancher, sans blocage;

2°) Tumeur au niveau du trou de Monro, pouvant l'obstruer, mais souvent mobile, changeant de place au moment des déviations de la tête.

3°) Tumeur se propageant dans l'aqueduc, touchant les structures avoisinantes, soit par extension. soit par pression.

B. — *D'après l'étude ventriculographique.*

Cl. Vincent, dans l'interprétation des ventriculographies présentées à la XIIIe Réunion Neurologique Internationale en 1933 divise ces mêmes tumeurs en quatre groupes :

1°) Tumeur comprimant la partie antérieure du IIIe ventricule;

2°) Tumeur du corps du IIIe ventricule.

3°) Tumeur de la partie postérieure du IIIe ventricule;

4°) Tumeur développée dans l'aqueduc et faisant une certaines saillie dans le IIIe ventricule.

C. — *D'après nos observations.*

Dans les 6 cas du Service Neuro-chirurgical du Professeur Clovis VINCENT que nous présentons nous avons trouvé :

1 cas de tumeur oblitérant la partie moyenne (Obs. n° 5).

2 cas de tumeur oblitérant la partie moyenne et postérieure (Obs. n° 1 et 4).

4 cas de tumeur oblitérant toute la cavité ventriculaire (Obs. n° 2, 3, et 6).

Nous sommes donc amenés à conclure avec FULTON et BAILEY, ainsi qu'avec Cl. VINCENT que pour avoir une notion précise de localisation de la tumeur il faut faire appel à la ventriculographie chaque fois que cette intervention est possible car la clinique est souvent muette, parfois même trompeuse.

TROIS NOTIONS RADIOGRAPHIQUES

Nombreux et variables sont les appareils et les techniques employés dans la prise des clichés ventriculographiques. Nous nous proposons de n'envisager que deux questions d'ordre pratique, l'une traitant d'une grande cause d'erreur, l'autre suggérant une incidence de choix pour mettre en évidence le IIIe ventricule. Enfin, nous dirons un mot sur le point de projection de cette cavité.

A. — *Faux aspect de tumeur par défaut de remplissage.*

Sachant qu'une quantité d'air suffisante a été injectée au cours de la ponction ventriculaire, comment peut-on s'assurer que l'image ventriculographique qui semble démontrer une amputation partielle ou complète du IIIe ventricule n'est pas dûe en réalité à un défaut de remplissage ? Pour répondre à cela nous rappelons l'importance qu'il y a à comprendre les mouvements ou déplacements du liquide céphalo-rachidien ou de l'air qu'on lui a substitué.

La technique que nous employons pour éviter une possibilité d'erreur est celle que notre maître et ami le Docteur Frank LIBERSON nous a personnellement enseignée au moment où l'on réalisait les toutes premières encéphalographies. Quelle que soit la position initiale de la tête du malade au moment de prendre le premier cliché, il importe de laisser s'écouler un certain temps avant de prendre un nouveau cliché dans une seconde position. Ce laps de temps entre deux clichés doit être d'au moins cinq minutes pour permettre à l'air injecté de se déplacer d'une cavité ventriculaire dans une autre. Il est facile de comprendre que ce déplacement sera d'autant plus lent que la tumeur obstruera d'avantage les communications interventriculaires. (Obs. 1, 6, compte-rendu d'autopsie). De plus, il se peut que la tumeur soit pédiculée et que dans une position donnée elle joue le rôle d'un clapet, obstruant un des orifices de communication. Nous éliminons cette deuxième cause d'erreur en imprimant quelques légers mouvements d'oscillation à la tête du malade. Ceci permet à l'air qui se comporte comme une bulle mobile, occupant toujours la partie supérieure de la cavité ventriculaire, de pénétrer dans le IIIe ventricule, si toutefois une communication, même partielle, existe.

Nous proposons d'appeler ce laps de temps pendant lequel nous « berçons » en quelque sorte la tête

du malade et nous assurons que l'air a pu pénétrer dans le IIIe ventricule :

« L'INTERVALLE HYDRO-AERODYNAMIQUE »

B. — *Incidence de choix.*

Il arrive souvent qu'on ne puisse pas injecter beaucoup d'air au moment de la ponction ventriculaire. Dans ce cas, si le IIIe ventricule n'est pas visible sur les clichés de profils ordinaires, on peut se demander si la quantité d'air a été insuffisante pour remplir à la fois le ventricule latéral et le IIIe ventricule ou s'il s'agit d'une obstruction tumorale. Quand la tête du malade est dans la position de profil ordinaire l'air fuit du ventricule latéral qui se trouve au-dessus (ver l'ampoule) en passant par le IIIe ventricule sans y demeurer. Pour pouvoir intercepter de l'air dans ce dernier nous employons une position déjà souvent décrite mais dont la pratique n'est pas suffisamment répandue. Nous avons pu, à volonté, mettre en évidence soit *la partie antérieure* soit *la partie postérieure* du IIIe ventricule en procédant de la façon suivante :

L'ampoule est placée de telle façon que les rayons X passent par un plan horizontal et la plaque est maintenue par un dispositif quelconque perpendiculaire à ce plan. L'appareil de Lysholm facilite cette manœuvre mais n'est pas indispensable.

Pour mettre en évidence la partie antérieure, le malade est couché sur le dos, l'occiput reposant sur un support qui est moins haut que la table de 10 centimètres. Pour la partie postérieure, il est couché sur le ventre, son front reposant sur ce support. Ainsi on obtient un profil différent du profil ordinaire.

C. — *Point de projection.*

Le IIIe ventricule se projette sur l'arcade zygomatique, c'est donc à ce niveau qu'on doit faire passer le rayon central.

IMAGE VENTRICULOGRAPHIQUE NORMALE DU IIIe VENTRICULE

A. — *Aspect.*

L'image ventriculographique normale du IIIe ventricule (dans les conditions idéales de remplissage et de technique radiographique) correspond, d'une façon extrêmement fidèle à l'aspect de cette cavité vue sur la coupe d'une pièce anatomique normale. Nous reproduisons, ci-dessous, deux images, l'une ventriculographique et l'autre photographique du cerveau d'un même sujet. Le contour de la cavité ventriculaire est identique sur les deux images.

Ces deux images ont paru dans les « *Rapports sur la ventriculographie* » présentés par MM. Clovis VINCENT, Marcel DAVID et Pierre PUECH à la XIIIe Réunion Neurologique Internationale Annuelle à Paris le 30-31 mai 1933. Elles sont reproduites avec la permission de M. Clovis VINCENT.

Fig. 1. — Aspect pneumographique d'un IIIe ventricule dilaté. — 1, récessus préchiasmatique ; 2, récessus rétro-chiasmatique ; 3, corne sus-épiphysaire ; 4, corne sous-épiphysaire ; 5, trou de Monro ; 6, origine de l'aqueduc de Sylvius. Se projetant au milieu du IIIe ventricule, la commissure grise nettement visible dans certains cas.

Fig. 2. — Coupe antéro-postérieure du cerveau du malade dont la ventriculographie est figurée ci-dessus (fig. 2). Remarquer l'exacte superposition des images pneumographique et anatomique. (Ce malade était atteint de tumeur du cervelet ; il n'a pas été opéré.)



Fig. 1

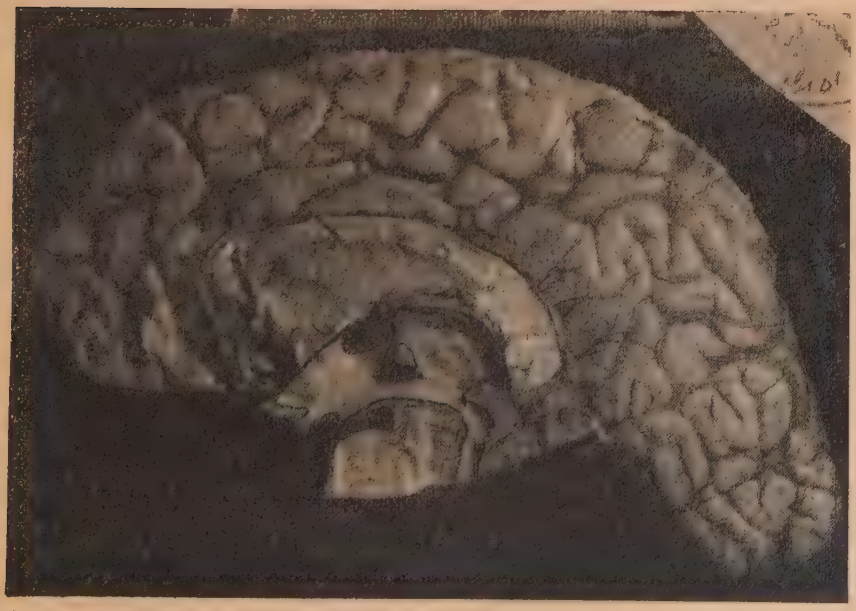

Fig. 2

B. — *Interprétation.*

Nous suivons le plan de Lysholm dans l'interprétation des ventriculographies. Cet auteur décrit les cavités ventriculaires d'après leur *situation*, leurs *dimensions* et leur *forme*. Pour le IIIe ventricule on trouve, à l'état normal :

Situation : toujours sur la ligne médiane (vues de face).

Dimensions : a) variables d'un individu à l'autre. La cavité tend à s'agrandir avec l'âge.

b) Variables chez le même individu d'après les variations de pression intraventriculaire.

C'est ici que nous rappelons l'importance de l'intervalle hydro-aérodynamique.

Forme : dans l'ensemble, présente toujours la même forme (vues de profil).

Paroi antérieure : le recessus sus-optique et le recessus infundibulaire varient dans leurs formes. Ils peuvent être, l'un et l'autre, soit effilés, soit aplatis.

Paroi postérieure : le recessus supra-pinéal varie dans sa forme et dans ses dimensions, lesquelles peuvent aller de quelques millimètres jusqu'à 20 et 30 millimètres.

Le toit : le plus souvent en forme de selle, s'étendant du trou de Monro jusqu'au recessus supra-pinéal.

La commissure grise : dans certains cas elle peut

atteindre le plancher de telle façon qu'il ne reste plus qu'une mince fente séparant la partie postérieure de la partie antérieure du ventricule.

L'aqueduc de Sylvius : normalement de 1 à 2 millimètres de largeur et environ 2 centimètres de longueur.

IMAGE VENTRICULOGRAPHIQUE DES TUMEURS DU IIIe VENTRICULE

Notre étude se base sur 6 séries de clichés ventriculographiques choisies parmi les cas de tumeur du IIIe ventricule confirmés, soit au cours de l'intervention soit à l'autopsie entre 1928 et mai 1940 par le Professeur Clovis VINCENT et ses élèves. Toutes les observations, les ventriculographies et les pièces anatomiques proviennent de son service neuro-chirurgical.

Les clichés étant sous nos yeux, nous chercherons à démontrer comment on peut s'orienter vers un diagnostic positif; nous ne reproduirons que les clichés les plus typiques; nous suivrons le même plan que nous avons adopté dans l'étude des images normales, et nous ajouterons quelques particularités suivant les cas présentés. Ainsi nous étudierons :

Situation : les déplacements partiels ou en masse de la ligne médiane (vues de face).

Dimensions : difficiles à apprécier puisque, comme

nous l'avons déjà expliqué, ce critérium est déjà très variable à l'état normal.

Forme : les déformations, les distensions, les rétrécissements et les amputations partielles ou totales de telle ou telle partie du ventricule (toutes les vues).

Côté de la tumeur : (vues de face).

L'aspect des autres cavités ventriculaires : ventricules latéraux, aqueduc de Sylvius et IVe ventricule.

Nous insistons sur le fait que ce n'est qu'après ventriculographie qu'on a pu faire le diagnostic de tumeur du IIIe ventricule dans chacun de ces 6 cas présentés, et que même après avoir fait le diagnostic on n'a jamais pu dire *la nature exacte* de la lésion.

Dans 2 cas on a cru qu'il s'agissait d'une pinéalome mais l'autopsie a révélé qu'il s'agissait d'une cysticercose (Obs. n° 3) et d'une tumeur de la couche optique (Obs. n° 6).

OBSERVATIONS

Cas n° 1. (Mlle Omn... 21 ans, février 1932).

Observation. — Hospitalisée pour céphalée, torpeur, stase papillaire. Début des troubles un mois auparavant par une céphalée frontale et occipitale, s'installant brusquement un matin au réveil et l'obligeant à garder le lit. Pas de vomissements, pas de Kernig. Deux semaines plus tard, points noirs devant les yeux. A l'entrée, se plaint de céphalée, torpeur; somnolence, diplopie transitoire, bâillements fréquents, anorexie, asthénie et soif.

Examen neurologique : raideur de la nuque, signe de Kernig.

Stase papillaire bilatérale, œdème, dilatation veineuse, peu d'hémorragies. L.C. R. normal. B. W. négatif. Autres systèmes normaux.

Diagnostic clinique : syndrome d'hypertension intracrânienne.

Radiographies : sutures un peu disjointes; vascularisation normale. Peut être les ailes gauches du sphénoïde plus transparentes (décalcification) qu'à droite. Selle petite, profonde.

Diagnostic ventriculographique : tumeur du IIIe ventricule.

Onze jours après son entrée, aggravation des signes observés auxquels s'ajoutent : paralysie partielle des deux VI (strabisme interne) paralysie faciale droite. Malade déclarée inopérable, décédée 3 mois après son admission.

Autopsie : grosse tumeur saillante dans le IIIe ventri*cule*. (Cerveau conservé dans le formol.)

Examen du cerveau (Marerro et Rabinovitch).

Une coupe sagittale passant entre les deux hémisphères montre une tumeur de la grandeur d'une pêche occupant les trois-quarts postérieurs du IIIe ventricule. Elle repousse vers le haut le bord inférieur du septum lucidum; en avant elle atteint le niveau des trous de Monro dont celui de gauche est très perméable tandis qu'à droite le trou est partiellement obstrué par la tumeur. La glande pinéale est visible, à sa place habituelle. La tumeur forme corps avec la calotte pédonculaire, obstruant l'anus. La paroi latérale gauche de la cavité ventriculaire adhère à la tumeur à un point correspondant à la couche optique gauche dont elle est facilement séparabe. Par contre, à droite la tumeur fait partie de la couche optique droite. Les différentes coupes sagittales de l'hémisphère droit permettent de suivre la tumeur jusqu'à la partie externe de la couche optique de ce côté.

Conclusion. Tumeur de la couche optique droite ayant envahi les trois-quarts postérieurs du IIIe.

Fig. 3

Observation n° 1. — *Interprétation rétrospective.* (Figure 3.)

IIIe Ventricule : médiane; dilatation de la partie antérieure; sur les 2 profils, grosse modification de forme; la cavité ventriculaire n'est apparente que dans son quart antérieur, où on peut distinguer très nettement le recessus supra-optique et le trou de Monro qui est dilaté des deux côtés. Il existe une amputation des trois-quarts postérieurs qui semblent être comblés par une masse dont l'ombre est homogène, sans trace de calcification. L'ombre des recessus sus-pinéal et sous-pinéal fait défaut. La tumeur est médiane. Dilatation modérée et symétrique des ventricules latéraux, sans déplacement. L'aqueduc et le IVe ventricule ne sont pas apparents.

Cas n° 2 (M. Mich... 49 ans. Septembre 1934).

Observation. — Hospitalisé pour céphalée, crises convulsives avec perte de connaissance, hémiparésie gauche et stase papillaire moyenne. Début des troubles 4 ans auparavant par crises de céphalée fronto-temporale droite. Aggravation quelques mois avant son entrée. A l'entrée on trouve : obnubilation, torpeur, raideur de la nuque, signe de Kernig, hémiparésie gauche, signe de Babinski bilatéral prédominant à gauche. Légers troubles du sens stéréognosique et du sens des attitudes segmentaires à gauche. Sensibilité superficielle normale. Paralysie faciale gauche à type central. Polydipsie légère. Incontinence d'urine.

Stase papillaire moyenne; acuité visuelle 5/5.

B. W. négatif. Autres systèmes normaux.

Diagnostic clinique : tumeur temporale droite.

Diagnostic ventriculographique : tumeur obstruant le trou de Monro.

Opération : tumeur du IIIe ventricule inextirpable.

Autopsie : tumeur de la couche optique droite envahissant le IIIe ventricule.



Fig. 4

Observation n° 2. — *Interprétation rétrospective.* (Figure 4.)

IIIe Ventricule : invisible sur tous les clichés.

Les autres cavités ventriculaires : seul le ventricule latéral gauche est apparent; il apparaît dilaté sur le cliché pris en position occiput sur plaque. Sur le profil droit ce ventricule est uniformément dilaté, il existe un écartement d'environ 1 cm. plus que normalement entre la corne frontale et la corne temporale. L'aqueduc et le IVe ventricule ne sont pas apparents.

Cas n° 3. (Mme Sav... 26 ans. Juillet 1935).

Observation. — Hospitalisée pour céphalée, baisse de la vue qui remonte à 18 mois auparavant. Accouche 4 mois avant son entrée. Un mois après son accouchement, céphalée frontale et bi-pariétale, vomissements. Par la suite, perte de la mémoire, obnubilation légère, rétention des urines — phénomènes qui régressent.

A son entrée : somnolence, céphalée, raideur et douleur de la nuque, signe de Kernig. Marionnettes mal exécutées des deux côtés. Signe de Babinski à gauche. Stase papillaire bilatérale.

B. W. négatif. Autres systèmes normaux.

Diagnostic clinique : tumeur de l'aqueduc de Sylvius ou de la fosse postérieure.

Diagnostic ventriculographique : tumeur du IIIe ventricule; épiphyse ?

Opération : volet.

Autopsie : cysticercose cérébrale.

Examen histologique : kystes à cysticerques typiques.



Fig. 5

Observation n° 3. — *Interprétation rétrospective* (Figure 5.)

IIIe ventricule : invisible sur tous les clichés.

Les autres cavités ventriculaires : les ventricules latéraux sont trés dilatés; la dilatation est uniforme et symétrique au niveau des trois cornes. Les cornes frontales et temporales sont légèrement rapprochées. L'aqueduc et le IVe ventricule ne sont pas apparents.

Cas n° 4. (M. Char... 15 ans. Février 1936.)

Observation. — Hospitalisé pour syndrome d'hypertension intra-crânienne. Début par céphalée, vomissements; hoquet, bâillement et baisse rapide de l'acuité visuelle qui ont débutés un mois avant son entrée. Cependant à signaler : céphalées passagères, peu intenses depuis 2 ans. On trouve : baisse de la vue, légère titubation, avec tendance à tomber à droite. Marionnettes moins bien exécutées à droite. Epreuve du doigt sur le doigt : déviation à droite. Signe de Babinski douteux des deux côtés. VIIIe nerf crânien : inexcitabilité calorique des 2 nerfs vestibulaires. Grosse stase papillaire bilatérale avec hémorragie, exsudat. Acuité visuelle : œil droit 1/10. Œil gauche 2/10. B. W. négatif. Autres systèmes normaux.

Diagnostic clinique : tumeur du IIIe ventricule.

Diagnostic ventriculographique : tumeur du IIIe ventricule.

Opération : tumeur de l'épiphyse, inextirpable.

Autopsie : tumeur du IIIe ventricule; poids 20 gr.

Examen histologique : tératome constitué de fibres musculaires striées de type embryonnaire.



Fig. 6

Observation n° 4. — *Interprétation rétrospective.* (Figure 6.)

IIIe ventricule : déplacé vers la droite, dimensions au-dessus de la moyenne. La partie antérieure est dilatée, le trou de Monro est visiblement dilaté. Les 2/3 postérieurs sont partiellement apparents, surtout à la partie supérieure qui se présente sur le cliché de profil sous forme d'une ombre effilée. Sur le cliché front sur plaque ce ventricule apparaît en forme de croissant, à concavité gauche.

Les autres cavités ventriculaires : les deux ventricules latéraux présentent une dilatation importante, symétrique, conservant leur forme générale et leur position. L'aqueduc et le IVe ventricule ne sont pas apparents.

Cas n° 5. (M. Udi... 19 ans. Août 1936.)

Observation. — Hospitalisée pour atrophie optique primitive par compression directe. Début des troubles 6 mois auparavant par céphalée frontale et vomissements. 2 mois avant son entrée : malaise et perte de connaissance pendant 15 minutes; quand il reprend connaissance, baisse de la vue de l'œil gauche, surtout du côté nasal. 3 semaines plus tard, hospitalisée pour troubles visuels. A l'entrée : examen neurologique négatif.

Examen oculaire : fond d'œil droit; pâleur du segment temporal, stase papillaire modérée. Fond d'œil gauche : papille blanche, stase papillaire modérée. Acuité visuelle : œil droit 5/7; œil gauche 5/20; champ visuel périphérique à peu près normal.

B. W. négatif. Autres systèmes normaux.

Diagnostic clinique : tumeur du IIIe ventricule.

Diagnostic ventriculographique : tumeur du IIIe ventricule.

Opération : Extirpation d'une tumeur située dans le IIIe ventricule. Poids 10 gr.

Examen histologique : Glioblasto-astroblastome heteromorphe.

Autopsie : examen du cerveau; il ne paraît pas rester de tumeur. Les ventricules latéraux et le IIIe ventricule sont remplis de sang et de caillots.



Fig. 7

Observation n° 5. — *Interprétation rétrospective.* (Figure 7.)

IIIe ventricule : invisible sur les vues de face. Sur profils, dimensions réduit à la partie antérieure. Profil gauche : dans la région qui correspond à la partie postérieure il existe une image opaque, piriforme, à grosse extrémité inférieure, entourée en haut, en avant et en bas par un image aérique qui correspond à la partie antérieure du ventricule. Cette partie n'est pas visible dans sa totalité. On voit difficilement sa communication avec le ventricule latéral.

Les autres cavités ventriculaires : les ventricules latéraux sont très dilatés, d'une façon symétrique, conservant leur forme et leur position. L'aqueduc et le IVe ventricule ne sont pas apparents.

Cas n° 6. (M. Flo... 51 ans. Janvier 1939.)

Observation. — Hospitalisé pour troubles oculaires, céphalée. Début des troubles 6 mois auparavant par une céphalée à début brusque et perte de connaissance pendant 3 jours. Diagnostic porté à cette époque : l'hémorragie méningée. 3 semaines plus tard, apparition de diplopie et baisse de la vue, surtout à gauche. Une semaine plus tard la céphalée disparaît mais les troubles oculaires persistent. 3 mois après le début de la maladie un examen oculaire montrait : paralysie du VI gauche, baisse de l'acuité visuelle, scotome central pour le rouge et le vert à droite. Champ périphérique normal. Amélioration transitoire de son état général pendant 2 mois, mais la diplopie persiste. Au cinquième mois de l'évolution de sa maladie, baisse de l'acuité visuelle, diplopie, limitation dans les mouvements du regard vers le haut. Fond d'œil : papilles décolorées, vaisseaux dilatés, surtout à gauche; scotome central pour toutes les couleurs des deux yeux. Œil droit : scotome hémianopsique. Œil gauche : rétrécissement temporal et supérieur avec scotome relatif temporal; rétrécissement bitemporal pour les couleurs. Diagnostic posé : compression du chiasma ou plus vraisemblablement lésions d'origine vasculaire qui se rapporte à l'épisode méningé du début de la maladie.

A son entrée on trouve : troubles psychiques, confusion mentale. Quelques troubles cérébelleux, tendance à la chute en arrière et à droite. Examen oculaire : œil

CONCLUSIONS

I. — Une tumeur située dans le IIIe ventricule est susceptible d'agir directement sur le mouvement du liquide céphalo-rachidien ou sur l'air qu'on lui substitue au cours d'une ventriculographie.

II. — L'examen clinique seul ne suffit pas pour porter un diagnostic de tumeur du IIIe ventricule.

III. — De toutes les méthodes d'investigation employées pour explorer le IIIe ventricule, la ventriculographie est la méthode de choix.

IV. — Pour éviter un faux aspect de tumeur du IIIe ventricule par défaut de remplissage il importe de laisser s'écouler un certain temps entre la prise des clichés dans les différentes positions. Nous proposons d'appeler ce laps de temps : *l'intervalle hydro-aérodynamique.*

V. — Dans les meilleurs conditions de technique la ventriculographie peut fournir des renseignements sur la situation, les dimensions, et la forme du IIIe ventricule, mais elle ne peut en préciser la nature.

VI. — Le siège d'une tumeur du IIIe ventricule n'a pas de limites nettes; tout dépend de l'âge de la lésion au moment où l'on pratique une ventriculographie.

Vu
Le Doyen :
BAUDOUIN

Vu
Le Président de la Thèse :
VINCENT

Vu et permis d'imprimer
Le Recteur de l'Académie de Paris
ROUSSY

droit 1/3, œil gauche 1/5 champ visuel périphérique normal pour le blanc; rétréci en bas pour les couleurs. Champ visuel central : scotome pour les couleurs. Fond d'œil : altération myopique, staphylome avec œdème léger des bords. B. W. négatif. Autres systèmes normaux.

Diagnostic clinique : tumeur cérébrale sans signes de localisation.

Diagnostic ventriculographique : tumeur pinéale.

Opération : volet explorateur; pas de prélévement.

Autopsie : tumeur du IIIe ventricule. Examen du cerveau (Docteur Berdet). La tumeur intéresse la couche optique du côté gauche qui se prolonge en avant dans la partie antérieure du IIIe ventricule jusqu'au chiasma; en arrière elle descend dans la calotte pédonculaire et s'étend presque dans la partie supérieure de la calotte protubérentielle. Les ventricules latéraux sont dilatés, mais le ventricule latéral gauche est beaucoup plus dilaté que le droit, la tumeur comblant le trou de Monro du côté gauche. Le IIIe ventricule paraît comblé par la tumeur. Le IVe ventricule est très légèrement dilaté. Il s'agit d'une obstruction partielle par accollement des parois de la tumeur aux parois de l'aqueduc et du IIIe ventricule.

Fig. 8

Observation n° 6. — *Interprétation rétrospective.* (Figure 8.)

IIIe ventricule : invisible sur tous les clichés.

Les autres cavités ventriculaires : les ventricules latéraux sont dilatés d'une façon symétrique, conservant leur forme et leur position. L'aqueduc et le IVe ventricule ne sont pas apparents.

Imprimé par R. Foulon
29, rue Deparcieux, Paris xiv^e

TABLE DES MATIERES

Avant-propos 11
Rappel anatomique 13
Remarques sur la circulation du liquide céphalo-rachidien 16
Les méthodes d'investigation 17
Considérations cliniques 22
Trois notions radiographiques 26
Image ventriculographique normale du IIIe ventricule 30
Image ventriculographique des tumeurs du IIIe ventricule 34
Observations 37
Conclusions 51